

Der nachfolgende Artikel erschien in der Juli-Ausgabe des Deutschen Tierärzteblatts. Aufgrund seiner grundsätzlichen Bedeutung wurden die Fachwörter durch deutsche Bezeichnungen ergänzt.

Beurteilung von brachycephalen Hunderassen hinsichtlich Qualzuchtmerkmale am Beispiel des Mops

Merkblatt zum Erkennen von tierschutzrelevanten Merkmalen

Henriette Mackensen ¹, Andrea Furler-Mihali ¹, Johanna Moritz ¹, Daniela Rickert ¹, Rainer Cermak ²

¹ Tierärztliche Vereinigung für Tierschutz, Bramscher Allee 2, 49565 Bramsche

² Universität Leipzig, Veterinär-Physiologisches Institut, An den Tierkliniken 7, 04103 Leipzig

Hunde (*Canis lupus familiaris*) werden seit über 17000 Jahren domestiziert. Über die Zeit wurde dabei auf spezifische Fähigkeiten, z. B. Jagdverhalten, aber auch auf spezielle Merkmale selektiert. Inzwischen spielt bei vielen Rassen das Aussehen der Tiere die Hauptrolle. Als Folge haben sich die Rassestandards im letzten Jahrhundert immer weiter in Richtung Extremformen entwickelt – kleine Hunde wurden noch kleiner, große noch größer, der Fang noch spitzer oder flacher, das Fell noch dichter und länger oder gänzlich weggezüchtet. Dies ist bei vielen Rassen mit dem Auftreten von Schmerzen und Leiden verbunden. So war der Mops vor ca. 100 Jahren noch ein agiler, bewegungsfreudiger Hund mit runder Schädelform aber klar erkennbarer Schnauze. Im Laufe der Jahre erfuhr die Rasse züchterisch weitreichende Veränderungen. Der Schädel wurde zunehmend runder und gedrungener gezüchtet, der Gesichtsschädel mehr und mehr verkürzt. Grund für diese Entwicklung ist das subjektive Empfinden vieler Menschen, die einen runden Kopf mit großen Augen aufgrund des Kindchenschemas als ansprechend und niedlich empfinden. Das folgende Merkblatt soll es dem Anwender erleichtern, tierschutzrelevante Merkmale zu erkennen und eine fundierte Entscheidung darüber zu treffen, ob das Tier zur Zucht geeignet ist oder bei den Nachkommen mit dem Auftreten von Schmerzen, Leiden oder Schäden gerechnet werden muss.

Rechtliche Grundlagen

Das Tierschutzgesetz (TierSchG - **Kasten**) legt in § 1 fest, dass einem Wirbeltier ohne vernünftigen Grund keine Schmerzen, Leiden oder Schäden zugefügt werden dürfen. § 11b TierSchG, der so genannte Qualzuchtparagraph, legt fest, dass es verboten ist, Wirbeltiere zu züchten, wenn als Folge der Zucht bei den Nachkommen Körperteile oder Organe für den artgemäßen Gebrauch fehlen oder untauglich sind oder derart umgestaltet sind, dass hierdurch Schmerzen, Leiden oder Schäden auftreten. Auch ist die Zucht untersagt, wenn bei den Nachkommen die Haltung nur unter Schmerzen oder vermeidbaren Leiden möglich ist oder zu Schäden führt.

Tierschutzgesetz (Auszug)

§1

Zweck dieses Gesetzes ist es, aus der Verantwortung des Menschen für das Tier als Mitgeschöpf dessen Leben und Wohlbefinden zu schützen. Niemand darf einem Tier ohne vernünftigen Grund Schmerzen, Leiden oder Schäden zufügen.

§11b

(1) Es ist verboten, Wirbeltiere zu züchten oder durch biotechnische Maßnahmen zu verändern, soweit im Falle der Züchtung züchterische Erkenntnisse oder im Falle der Veränderung Erkenntnisse, die Veränderungen durch biotechnische Maßnahmen betreffen, erwarten lassen, dass als Folge der Zucht oder Veränderung

1. bei der Nachzucht, den biotechnisch veränderten Tieren selbst oder deren Nachkommen erblich bedingt Körperteile oder Organe für den artgemäßen Gebrauch fehlen oder untauglich oder umgestaltet sind und hierdurch Schmerzen, Leiden oder Schäden auftreten oder
2. bei den Nachkommen
 - a) mit Leiden verbundene erblich bedingte Verhaltensstörungen auftreten,
 - b) jeder artgemäße Kontakt mit Artgenossen bei ihnen selbst oder einem Artgenossen zu Schmerzen oder vermeidbaren Leiden oder Schäden führt oder
 - c) die Haltung nur unter Schmerzen oder vermeidbaren Leiden möglich ist oder zu Schäden führt.

Bereits im Gutachten des damaligen Bundesministeriums für Ernährung, Landwirtschaft und Forsten zur Auslegung von § 11 TierSchG (Verbot von Qualzuchtungen) vom 02.06.1999, dem so genannten Qualzuchtgutachten [1], wird die Brachyzeephalie als problematisches Zuchtziel genannt, das Schmerzen, Leiden oder Schäden bewirken oder mit krankhaften Zuständen gekoppelt sein kann.

Über die rechtlichen Vorgaben hinaus liegt es in der Verantwortung des Menschen, dass durch Zucht die Würde des Tieres nicht verletzt und sein Recht auf Unversehrtheit und ein Leben ohne Schmerzen und Leiden gesichert wird. Die Auslese der Hunde für die Zucht sollte sich an Vitalität und Gesundheit und nicht an rein äußerlichen Merkmalen orientieren.

Brachyzeephalie

Der Mops gehört zu den brachyzeephalen Rassen. Brachyzeephalie bedeutet Kurzköpfigkeit bzw. Rundköpfigkeit. Es handelt sich dabei um eine angeborene, erbliche Deformation des Schädels. Durch die gezielte Zucht auf einen kurzen, runden Kopf wurden Ober- und Unterkiefer mit all ihren umliegenden Strukturen immer weiter zusammengeschoben und komprimiert. Die Breite des Kopfes ist nur noch minimal kürzer als die Länge, der Kopf sieht allgemein rundlich aus und erinnert an den Kopf eines Kleinkindes. Die Haut über der Nase und im Gesicht ist in Falten gelegt. Die Augen treten hervor und das Gebiss erscheint vorständig [2].



Im Vergleich dazu zeigen Hunde mit einem mesozeephalen (mittellangen) Kopf eine Kopfform, die der des Wolfs ähnelt, d. h. die Länge des Fangs entspricht in etwa der Länge des Hinterkopfes und die Kopfform ist allgemein breiter als die Schnauze [2], wie z. B. beim Labrador Retriever, Schäferhund, Dalmatiner oder Weimaraner.

Rassen mit einer dolichocephalen (langen) Kopfform haben einen vom Hinterkopf bis zur Schnauze durchgehend schmalen und langen Kopf. Vertreter sind Collie, Barsoi und andere Windhundrassen.

Durch die ausgeprägte Brachyzephalie, die heute u. a. in der Mopszucht üblich ist, entwickeln die betroffenen Hunde das so genannte brachyzepale (Atemwegs-) Syndrom. Darunter sind die auftretenden anatomischen Besonderheiten dieser Schädelform und ihre Auswirkungen zusammengefasst. Diese Missbildungen umfassen beim Mops Stenosen (Verengungen) der Nasenlöcher, eine Verlängerung des weichen Gaumens, evertierte (nach außen gerichtete) Larynxtaschen (Larynx = Kehlkopf) und Larynxkollaps (der weiche Gaumen fällt in die Atemwege vor). Diese Missbildungen behindern den Luftstrom in den oberen Atemwegen und führen zu Atemgeräuschen (Schnarchen, Pfeifen, Schniefen), angestrenzter Atmung (Bauchpresse), Angstzuständen durch Atemnot, Überhitzung, Schlaflosigkeit und sogar Synkopen (Perioden von Bewusstseinsverlust). Durch Anstrengung, stressige Situationen oder hohe Umgebungstemperaturen wird diese Symptomatik noch verstärkt [2,3]. Die aus der Zucht auf Brachyzephalie resultierenden Symptome treten mittlerweile in immer früherem Lebensalter und mit zunehmendem Schweregrad auf [4].

Gesundheitliche Probleme

Die auftretenden Probleme sollen im Folgenden dargestellt und tierschutzrechtlich bewertet werden.

Atemnot

Atemnot wird definiert als eine Form subjektiver Atembeschwerden mit dem Gefühl, nicht ausreichend Luft zu bekommen [5]. Atemnot löst ein unbehagliches, beklemmendes Gefühl aus, das je nach Ausprägungsgrad für das betroffene Tier mit Leiden verbunden sein kann. Die anatomischen, zuchtbedingten Veränderungen an Nasenflügeln, Nasenmuscheln, Septum (Nasenscheidewand), im oropharyngealen (vorderen Rachen) Raum und am Larynx (Kehlkopf) bewirken einen erhöhten Atemwiderstand beim Einatmen. Betroffene Tiere zeigen selbst in Ruhe ein für Hunde als obligate Nasenatmer nicht normales vermehrtes Maulatmen (Hecheln) und geraten bereits in Ruhe oder bei leichter Belastung in einen Zustand der Atemnot.

Ursachen

Die Atemnot beim brachyzephalen Hund hat folgende Ursachen:

- zu enge Nasenlöcher behindern den Luftstrom
- relative Konchenhypertrophie (Vergrößerung der Nasenmuscheln): Brachyzepale Hunderassen erfahren nach der Geburt eine Wachstumshemmung des Kieferschädels (mittlerer Gesichtsabschnitt). Somit behalten adulte Tiere ihre Stupsnase während die Nasenmuscheln gleichzeitig weiterwachsen. Dieses Wachstum scheint nicht rechtzeitig zu stoppen, so dass sich ein ausgeprägter Kontakt zwischen den benachbarten Lamellen der Nasenmuscheln entwickelt; es bleibt zwischen den Schleimhautoberflächen kaum noch Raum für durchströmende Luft. Die Nasenmuscheln sind dementsprechend im Verhältnis zum zur Verfügung stehenden Volumen der Nasenhöhle viel zu groß und erscheinen verdickt. Als Folge steigt der Luftwiderstand intranasal (innerhalb der Nase) massiv an [4].
- eine häufig vorliegende Septumdeviation (Verkrümmung der Nasenscheidewand) führt zu erhöhten Luftwiderständen im Strömungskanal der Nase

- es findet sich reichlich lockeres Gewebe im oropharyngealen Raum (Rachenraum); dieses Gewebe ragt in den Luftkanal der Atemwege hinein und wird atemsynchron bewegt, bis es zu einem Gewebevorfall mit ausgeprägter Ödembildung und Gewebeentzündung kommt. Aufgrund dessen muss bei betroffenen Hunden dieses Gewebe häufig chirurgisch entfernt werden.
- Makroglossie (zu große Zunge für die zu kurze Maulhöhle) führt dazu, dass die Zunge im Maul unnatürlich nach oben rollt und dabei Schluck- und Atembeschwerden auslösen kann.
- Larynxkollaps (infolge Laryngomalazie – Erweichung des Kehlkopfgewebes) durch Verlust der Stabilität und Festigkeit des knorpeligen Kehlkopfgerüsts [4]
- gelegentlich tritt bei Möpsen Trachealkollaps (Lufttröhrenkollaps durch das Zusammenklappen einzelner Trachealspangen) durch Tracheomalazie (geringe Steifheit des Knorpelskeletts der Lufttröhre) auf [4]. Dieses Phänomen führt zu plötzlicher Atemnot.

Durch Messung des Vascular Endothelial Growth Factor (VEGF) kann die Hypoxie, also das Maß an Sauerstoffmangel, wissenschaftlich bestimmt werden. VEGF wird immer dann freigesetzt, wenn die Sauerstoffversorgung der Körperorgane nicht ausreichend gewährleistet ist. Der Faktor steigt innerhalb von Stunden nach einer Belastung signifikant an, sodass dessen Messung als Screeningmethode für die individuelle Bestimmung des Schweregrads des Sauerstoffmangels für betroffene Hunde in Frage kommt. [6]

Folgen der Atemnot

Wird das Gehirn ungenügend mit Sauerstoff versorgt, kann das zur Bewusstlosigkeit führen. Tritt sie plötzlich auf und verhält sich das Tier nach kurzer Erholung wieder relativ normal, spricht man von einer Synkope. Man erkennt dies an einem schlagartigen Umfallen des Tieres. Die Bewusstlosigkeit kann jedoch auch länger andauern und zu Gehirnschäden oder zum Tod führen. Zustände von Bewusstlosigkeit oder Synkopen treten verstärkt bei Stresssituationen auf, da in diesen Momenten der Sauerstoffbedarf erhöht ist. Durch die Atemnot findet der Hund zudem keine Ruhe; sein Schlafrhythmus ist gestört und geprägt von Aufwach- und Apnoephasen (Phasen von Atemstillstand). Ungenügender Schlaf hat einen ausgeprägt negativen Effekt auf hormonelle, immunologische und Stoffwechselvorgänge im Körper.

Probleme mit der Atmung können an den schnarchenden Atemgeräuschen erkannt werden. [7] In einer Befragung [8] von Besitzern brachyzephaler Hunde sahen 58 Prozent der Befragten die erschwerte Atmung ihres Hundes jedoch nicht als Problem an, einige bezeichneten es als „Rassenorm“. Dies deutet darauf hin, dass Atemprobleme nicht erkannt und betroffene Hunde nicht einem Tierarzt vorgestellt werden, der medizinische Maßnahmen zur Verbesserung ihrer Lebensqualität einleiten könnte. Ohne Erkennung dieser Tierschutzaspekte und der klinischen Symptome durch den Hundebesitzer bleibt der Hund unbehandelt und muss mit den negativen, chronischen Effekten der Brachycephalie leben.

Symptome der Atemnot

Folgende Symptome können Hinweise auf das Vorliegen einer Atemnot geben [8]:

- Zyanose der Schleimhäute (blau verfärbt)
- angeschwollene, blaue Zunge
- heftiges, angestregtes Atmen mit abgestellten Ellbogen, aktivem Einsatz der Bauchmuskeln und pumpender Atmung
- ständige Atemgeräusche (Schnarchen, Gieren, Pfeifen) auch in Ruhe

- Bewegungsunlust, häufiges Hinsetzen/Hinlegen während dem Spaziergang
- Erstickungsanfälle mit Synkopen.

Tierschutzrechtliche Beurteilung

Atemnot bewirkt beim betroffenen Tier einen ständigen Angstzustand wegen des Erstickungsgefühls, der mit erheblichen Leiden verbunden ist. Dazu kommen Schmerzen durch die Aktivierung bestimmter Hirnareale und die erhöhten Druckbelastungen bei jedem Atemzug, welche das Gewebe schädigen. Der Teufelskreis von Erstickungsgefahr und immer intensiverer Atemtätigkeit kann so weit gehen, dass bleibende Schäden am Gewebe und dauernde Erschöpfung die Folgen sind. Auch durch Bewusstlosigkeit können dem Tier bleibende Gehirnschäden entstehen oder sogar der Tod als größter denkbarer Schaden eintreten.

Das Pflegegebot des § 2 TierSchG fordert eine entsprechende tierärztliche Behandlung solcher Tiere. In schweren Fällen sind korrigierende Operationen unabdingbar. Beispielsweise stellt die Ödembildung mit nachfolgender Entzündung des Gewebes im pharyngealen (Rachen-) Raum und den damit verbundener Schmerzen eine Indikation für eine chirurgische Resektion zur Linderung der Symptomatik und Verbesserung des Wohlbefindens des Tieres dar. Das vorsätzliche Unterlassen einer zur Vermeidung erheblicher und länger anhaltender Schmerzen und Leiden notwendigen Operation durch den Hundehalter stellt eine strafbare Tierquälerei gem. § 17 Ziffer 2b TierSchG dar. Verstirbt der Hund kann auch eine Tötung ohne vernünftigen Grund durch Unterlassen einer geeigneten Behandlung vorliegen (§ 17 Ziffer 1 TierSchG). In fortgeschrittenen Fällen, in denen eine Heilung nicht mehr möglich ist, kann auch die Euthanasie zur Vermeidung weiterer Leiden geboten sein.


Tiere, die einer Operation zur Wiederherstellung des artgemäßen Gebrauchs der anatomischen Strukturen ihrer Atemwege aufgrund von Beschwerden wie zu enge Nasenlöcher, Konchenhypertrophie, übermäßiges Gewebe im oropharyngealen (Rachen-) Raum bedürfen, stellen gem. § 11b Abs. 1 Ziffer 2 TierSchG Qualzuchten dar. Mit ihnen darf nicht weiter gezüchtet werden.

Gestörte Thermoregulation

Die Brachyzephalie beeinträchtigt nicht nur die lebensnotwendige Sauerstoffaufnahme durch die Atmung, sondern auch die Temperaturregulation des Körpers.

Die Körpertemperaturregulation des Hundes erfolgt nicht primär über Schweißdrüsen, sondern v. a. über die feuchte Wärmeabgabe (Verdunstungskälte) von Nase und Zungengrund. Hunde sind Nasenatmer und atmen nur über das Maul, wenn die Wärmeabgabe über die feuchten Schleimhäute der Nase nicht mehr ausreicht (Hecheln). Hecheln gilt zwar als die effektivste Form zur Temperaturregulation, bedingt aber einen gesteigerten Sauerstoffverbrauch. Durch die Anstrengung steigt auch die Körpertemperatur, sodass Hecheln nur in kurzen Episoden zielführend ist. Ist auch über das Hecheln über längere Zeit keine Senkung der Körperinnentemperatur möglich, führt es zur körperlichen Erschöpfung mit Verlust von Körperwasser, Überwärmung des Körpers, Sauerstoffmangel bis hin zur Bewusstlosigkeit, Kollaps und Tod.

Die Verkürzung der Nase und die damit stattgefundenen anatomischen Veränderungen behindern beim brachyzephalen Hund maßgeblich die Körpertemperaturregulation über die



© Deutscher Tierschutzbund e.V.
/ Arnold

Nase. Das daher oft ständig notwendige Hecheln stellt eine weitere Belastung für den Atmungsapparat und die Sauerstoffaufnahme dar [7]. Übergewicht kann diesen Effekt durch die schlechte Wärmeleitfähigkeit von Unterhautfett noch verstärken und verschlimmert so die Probleme der Thermoregulation.

Innerhalb der Rasse des Mopses sind überdurchschnittlich viele Tiere von Übergewicht betroffen. Die Modetrends hin zur Haltung des Mopses als Schoßhündchen, das viel herumgetragen wird, verstärkt die Problematik. Durch die Fettleibigkeit leidet die Motivation zur Bewegung, sodass die Tiere weiter an Gewicht zunehmen. Aus diesen Gründen muss beim Mops besonders darauf geachtet werden, dass Fettleibigkeit durch ein entsprechendes Futterregime und genügend artgerechte Bewegungsmöglichkeiten vorgebeugt wird.

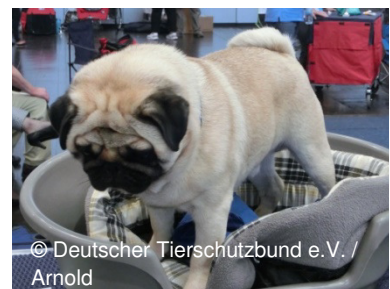Tierschutzrechtliche Beurteilung

Kommt es bedingt durch die angezüchteten anatomischen Veränderungen der Brachycephalie zur Hyperthermie (Überhitzung), die sich durch eine erhöhte Körpertemperatur, angestrenzte hechelnde Atmung auch in Ruhe und bei normaler Umgebungstemperatur, Bewusstlosigkeit und Kollaps äußert, drohen dem Tier erhebliche körperliche Schäden bis hin zum Tod. Die Anstrengung beim Atmen und das intensive Hitzeempfinden sind mit Leiden verbunden.

Laut § 11b Abs. 1 Ziffer 2 und Abs. 2 TierSchG ist die Zucht mit solch schwerwiegend betroffenen Hunden, bei denen regelmäßig eine erhöhte Körpertemperatur ohne andere infektiöse Ursachen gemessen wird, verboten.

Hautfaltendermatitis

Entzündungen der Haut im Gesichtsbereich sind beim Mops sehr häufig anzutreffen. Durch die anatomischen Schädelverformungen wird der Tränennasenkanal verengt, die Tränen können nicht mehr vollständig abfließen und es ergibt sich ein erhöhter Tränenfluss am Auge. Diese Tränen laufen über das Gesicht ab (Epiphora) und sammeln sich zwischen den Hautfalten im Nasenbereich an. Die Feuchtigkeit zwischen den Hautfalten und das ständige



Reiben der Haut und der Haare aneinander verursachen chronisch rezidivierende (wiederkehrende) Hautfaltenentzündungen. Diese feuchtwarmen, entzündeten Faltenaschen begünstigen das Bakterienwachstum und somit die Pyodermie (eitrige Entzündung) dieser Hautbezirke. Diese Bereiche werden schmerzhaft und können ulzerieren (geschwürig werden) [9].

Tierschutzrechtliche Beurteilung

Der verengte, funktionsgestörte Tränennasenkanal stellt ein im Sinne des § 11b Abs. 1 Nr. 1 TierSchG untaugliches Organ dar, dessen Fehlbildung für das betroffene Tier mit Schmerzen, Leiden und Schäden verbunden ist. Fälle, in denen es durch die entstehende Hautfaltendermatitis (bis zu ulzerativer Pyodermie) zu rezidivierenden Schmerzen und Leiden kommt, stellen eine gem. § 11b Abs. 1 Ziffer 1 TierSchG verbotene Qualzucht dar.

Augenprobleme

Exophthalmus („Glubschaugen“)

Brachycephale Hunde haben große, runde Augen. Wegen der flachen Augenhöhlen treten die Augen prominent hervor. Dieser Zustand prädisponiert zum Bulbusprolaps (Vorfall des

Augapfels). Ein Bulbusprolaps ist immer ein Notfall, da der Verlust des Auges droht und ein Prolaps immer mit erheblichen Schmerzen verbunden ist [9].

Entropium

Unter einem Entropium versteht man das nach innen zum Auge hin eingerollte untere Augenlid. Die Wimpern und umliegenden Haare stehen so in direktem Kontakt mit der Hornhaut und führen zu einer ständigen Reizung mit der Gefahr der Entwicklung von Hornhauterosionen (Abschürfungen) oder -ulzerationen [9].

Hornhautulzera

Hornhautulzerationen (Geschwüre der Hornhaut) werden durch mehrere bei brachycephalen Hunden häufige Merkmale begünstigt:

- Nasenfalten: Die überschüssige Haut und die darauf wachsenden Haare reizen die Hornhaut (Trichiasis) mechanisch und bedingen so Entzündung, Schmerz und Ulzeration. Zum Teil kann die Erkrankung solche Ausmaße annehmen, dass diese Hautfalten auf der Nase chirurgisch reseziert (entfernt) werden müssen.
- Verkürzter, brachyzephaler Gesichtsschädel: Durch die flachen Augenhöhlen sind die hervorstehenden Augen gegenüber Verletzungen exponiert.
- große Augenlideröffnungen: Der Lidschluss ist ungenügend, sodass das Befeuchten der Augenoberfläche beim Blinzeln nicht ausreichend ist. Die Hornhaut wird von zu wenig schützendem Tränenfilm bedeckt und kann austrocknen. Sekundär dazu können Hornhauterosionen entstehen, die sich zu Ulzera entwickeln können.
- Entropium (s. o.)
- Distichiasis: Abnormal wachsende Wimpern, die in ständigem Kontakt mit der Augenoberfläche sind. Diese chronischen Irritationen können zu Konjunktivitis (Bindehautentzündung), Hornhauterosionen und -ulzerationen führen.



Tierschutzrechtliche Beurteilung

Da die Hornhaut sehr schmerzempfindlich ist, sind Hornhauterosionen und -ulzera mit erheblichen Schmerzen und Leiden verbunden. In der Folge kommt es sehr häufig zu Eintrübungen der Hornhaut mit einer Beeinträchtigung des Sehvermögens bis hin zur Erblindung. Dies ist als Schaden zu bewerten. Die Blindheit kann zu Beeinträchtigungen im Lebensalltag des Tiers führen und somit mit Leiden verbunden sein [10].

Tiere mit Augenproblemen bedürfen einer engmaschigen tiermedizinischen Betreuung. Können die Ursachen wiederkehrender Hornhautulzera chirurgisch verbessert werden (Entropium-, Faltenresektion) und wird dies trotz tierärztlicher Indikation durch den Halter vorsätzlich nicht beauftragt, kann dies eine Tierquälerei durch Unterlassen nach § 17 Ziffer 2b TierSchG darstellen. Hunde, die unter chronisch rezidivierenden Augenproblemen leiden, sind von der Zucht auszuschließen.

Hemivertebrae

Hemivertebrae (Keilwirbel) haben keine normale, symmetrisch zylindrische Wirbelform, sondern erscheinen keilförmig unsymmetrisch.



Ihre Ausrichtung passt nicht zu den angrenzenden Wirbeln, was die Entwicklung einer Instabilität der Wirbelsäule begünstigen kann. Diese Deformation oder Instabilität der Wirbelsäule verengt den Wirbelkanal, wodurch das Rückenmark gequetscht und verletzt werden kann. Die Folgen sind Schmerzen, Ataxie (Inkoordination) der Hinterbeine, bis zur Parese (Lähmung) und Inkontinenz (Unvermögen, Ausscheidungen zu kontrollieren).

Hemivertebrae können bei allen Rassen auftreten. Brachyzepale Rassen mit einer doppelt aufgerollten Rute zeigen jedoch besonders hohe Prävalenzen (Häufigkeiten). Die doppelt geknickte Rute ist in der Regel mit dem Auftreten von Hemivertebrae in den Schwanzwirbeln verbunden. Sie können aber auch in anderen Bereichen der Wirbelsäule vorkommen. Beim Mops treten Hemivertebrae bevorzugt im Thoraxbereich (Brustwirbelsäule) auf [11]. Wenn dabei eine Quetschung des Rückenmarks entsteht, kann der Mops Symptome wie Schmerzen, Ataxie und Paresen zeigen. Abhängig vom betroffenen Rückenmarkssegment und dem Kompressionsgrad können die Symptome variieren.

Tierschutzrechtliche Beurteilung

Hemivertebrae können für die betroffenen Tiere mit erheblichen, länger andauernden Schmerzen, Leiden und Schäden verbunden sein. Es liegt eine Tierquälerei durch Unterlassen nach § 17 Ziffer 2b TierSchG vor, wenn Hundehalter ihren an Hemivertebrae leidenden Hund trotz tierärztlicher Indikation vorsätzlich nicht chirurgisch behandeln lassen (chirurgische Stabilisierung der Wirbel/Wirbelsäule).

Um das Auftreten von Hemivertebrae bei Nachkommen zu vermeiden, darf mit Tieren, die eine doppelt geknickte Rute in Verbindung mit Hemivertebrae aufweisen, nach § 11b Abs. 1 Ziffer 2 TierSchG nicht gezüchtet werden.

Weitere Gesundheitsprobleme

Bei Möpsen können eine Reihe weiterer gesundheitlicher Probleme auftreten, die ebenfalls mit erheblichen Schmerzen, Leiden und Schäden verbunden sein können.

- Hydrozephalus (Wasserkopf): Aufgrund der pathologischen Schädelform und dem verfrühten Zusammenwachsen der Schädelplatten kann es zu Behinderungen des Abflusses des Gehirnwassers mit Ausbildung eines Hydrozephalus kommen. Die Tiere zeigen Störungen der oberen Motoneuronen (Willkürmotorik) wie z. B. Muskelspasmen bis Muskelkrämpfe, Ataxie (Inkoordination) oder Parese (unvollständige) bis Plegie (vollständige Lähmung). Die Überlebensraten sind je nach Ausprägung gering [12].
- Schweregeburten: Der übergroße Schädel der Welpen führt beim Muttertier häufig zu Schweregeburten. Außerdem sind brachyzepale Hündinnen oft nicht in der Lage, ihre neugeborenen Welpen aus der Eihaut zu befreien und abzunabeln.
- Kiefer- und Zahnprobleme: Eine fehlerhafte Zahnstellung sowie der erschwerte Kieferschluss behindern das Tier beim Fressen und Trinken. Es besteht der Verdacht auf erhebliche Wachstumsschmerzen im Kieferbereich junger Tiere.



Handlungsmöglichkeiten

Züchter und Halter

Die Motivation des Menschen hinter der Zucht basiert oftmals auf eigenen persönlichen Vorlieben, ökonomischen Interessen, dem Nachgehen bestimmter Trends in der Gesellschaft und dem Interesse nach neuen und immer exotischeren „Kreationen“. Eine kontrollierte Rassezucht kann dazu beitragen, dass Zuchtweisen nicht aus dem Ruder geraten. Verantwortungsvolle Züchter sollten sich innerhalb anerkannter Zuchtverbände organisieren. Die Zuchtverbände sollten sich wiederum grundlegende Regularien geben, bei denen die Gesundheit der Tiere an erster Stelle steht. Rassestandards – auch bereits bestehende – sollten überdacht und Einkreuzungen von anderen Rassen erlaubt werden, um z. B. dem Mops wieder einen funktionsfähig geformten Gesichtsschädel zurückzugeben. In der Zuchtordnung des Verbands für das Deutsche Hundewesen (VDH) verpflichten sich die Mitglieder zum Wohle des Hundes zu handeln, gesunde Hunde zu züchten und Erbdefekte zu bekämpfen (Präambel des § 1 Abs. 1 und § 4).

Vor dem Hintergrund der gravierenden mit erheblichen und länger anhaltenden Schmerzen, Leiden und Schäden verbundenen erblichen gesundheitlichen Einschränkungen ist eine tierärztliche Untersuchung zur Zucht vorgesehener Hunde dringend zu empfehlen. Tiere, bei denen mit Schmerzen, Leiden und Schäden verbundene Symptome auftreten, sollten nicht zur Zucht zugelassen werden.

Um der mit der Zucht brachyzephaler Hunde verbundenen Problematik von Atemwegsproblemen entgegenzuwirken, werden für die Selektion der Zuchttiere heute teilweise so genannte Belastungstests durchgeführt. Ein solcher Test wurde von den Zuchtvereinen der Rassen Mops und Französische Bulldogge zusammen mit dem VDH entwickelt. Nur Hunde, die diesen Test bestehen, dürfen für die Zucht verwendet werden. Der zu testende Hund muss eine Strecke von 1000 m in maximal 11 Minuten in einer beliebigen Gangart zurücklegen. Danach wird die Zeit bis zur Erholung, d. h. bis sich die Herz- und Atemfrequenz wieder auf Ruhewerte abgesenkt haben, gemessen. Die Erholungszeit sollte nicht mehr als 10, maximal 15 Minuten betragen. Hunde, die den Test nicht bestehen, gelten als dauerhaft untauglich, wobei der Test innerhalb von 6 Monaten einmalig wiederholt werden kann. Die Einführung solcher Prüfungen der physiologischen Körperfunktion kann ein sinnvoller Ansatz sein, um die Einschränkungen der Körperfunktion eines Zuchttieres zu erfassen und eine Entscheidung im Sinne des betroffenen Tieres zu treffen, obwohl die sehr geringe Belastung in diesem genannten Test nicht ausreicht, um betroffene Tiere mit ausreichender Zuverlässigkeit identifizieren zu können [13].

Auch bei Zuchtveranstaltungen und Wettbewerben gibt es verschiedene Verbesserungsmöglichkeiten, z. B. die Einführung eines Richtergremiums, so dass anstatt nur eines Richters ein aus mehreren Personen zusammengesetztes Gremium aus tiermedizinischen und kynologischen (Hunde-) Experten Entscheidungen hinsichtlich der Zuchttiere unter Berücksichtigung gesundheitlicher Aspekte trifft. Darüber hinaus sollten Individuen mit extremen äußerlichen Merkmalen auf Zuchtausstellungen verboten werden.

Schlussendlich trägt jedoch der Interessent und Käufer der Hunde die Hauptverantwortung. Er bestimmt, in welche Richtung sich die Hundezucht bewegen soll. Modischen Trends in Sachen Hunderassen zu folgen, ist für die betroffenen Tiere oft mit lebenslangen Schmerzen, Leiden und Schäden verbunden. Je mehr Individuen einer Rasse innerhalb kurzer Zeit produziert werden sollen, desto weniger streng fällt die Zuchtauswahl der Elterntiere aus.

Veterinärbehörden

Amtstierärzte sind vermehrt in der Pflicht, § 11b TierSchG anzuwenden. Nach § 11b Abs. 2 kann die Behörde das Unfruchtbarmachen von Wirbeltieren anordnen, soweit züchterische Erkenntnisse erwarten lassen, dass die Nachkommen Qualzuchtmerkmale aufweisen, die mit Schmerzen, Leiden oder Schäden verbunden sind. So wurde die Kastrationsanordnung für ein Zuchttier (Nacktkatze) vom VG Berlin mit Urteil vom 23.09.2015 für rechtmäßig erklärt [14]. Bereits 1998 verhängte das AG Kassel gegen einen Katzenzüchter ein Bußgeld wegen vorsätzlicher Qualzucht mit weißen Perserkatzen, bei denen Taubheit dominant vererbt wird [15].

Weiterhin trifft die Behörde auf Basis des § 16a TierSchG die zur Beseitigung festgestellter Verstöße oder zur Verhütung künftiger Verstöße notwendigen Anordnungen, d. h. sie kann bei auffälligen Zuchten beispielsweise gestützt auf § 11b eine Zuchttauglichkeitsuntersuchung durch den Tierarzt oder ein Verbot der Zucht mit einzelnen Individuen verfügen.

In gewerbsmäßigen Zuchten, für die eine Erlaubnis nach § 11 Abs. 1 Ziffer 8a erforderlich ist, können solche Auflagen als Nebenbestimmungen in die Erlaubnis aufgenommen werden.

Gegen Tierhalter, die von Qualzuchtmerkmalen betroffene Tiere nicht tierärztlich behandeln lassen, kann bei vorsätzlichem Handeln ein Strafverfahren gemäß § 17 Ziffer 2b eingeleitet werden.

Bei der Beurteilung von Tieren ist bei folgenden Sachverhalten von einer langfristigen, mit Schmerzen, Leiden und Schäden verbundenen Beeinträchtigung des Tieres auszugehen:

- erschwerte Atmung mit hörbaren Stridor (Atemgeräuschen wie Schnarchen oder Pfeifen) schon bei leichter körperlicher Anstrengung oder sogar unter Ruhebedingungen, sofern akute Entzündungen der oberen Atemwege durch Infekte oder allergische Reaktionen ausgeschlossen werden können
- konstante Schnarchgeräusche im Schlaf
- regelmäßige Unruheepisoden, z. B. in der Nacht durch Angstzustände aufgrund der Atemnot
- keine Nasenatmung, sondern ausschließliches Hecheln in Ruhe oder bei leichter Bewegung
- Probleme bei der Futteraufnahme
- Synkopen oder Ohnmachtsanfälle
- rezidivierende oder chronische Hautentzündungen
- rezidivierende oder chronische Augenentzündungen und -ulzera.
- mehr als eine Schweregeburt des Muttertieres bei wechselndem Vater
- indizierte bzw. bereits durchgeführte Operation mit z. B. Kürzung des Gaumensegels, Weitung der Nasenöffnungen, Entfernung hervortretender Kehlkopftaschen
- Verwendung von Kühlelementen durch den Halter, z. B. auf Zuchtschauen

Anschrift des korrespondierenden Autors: AG Qualzucht der Bundestierärztekammer e.V. ; geschaeftsstelle@btkberlin.de

Die nächsten Schritte der BTK-Arbeitsgruppe „Qualzuchten“

Diese Stellungnahme wurde im Auftrag der BTK Arbeitsgruppe „Qualzuchten“ von einer Ad-Hoc-Arbeitsgruppe der Tierärztlichen Vereinigung für Tierschutz (TVT) formuliert. Sie soll demnächst durch Checklisten zur Beurteilung von Qualzuchtausprägungen als Hilfestellung für amtliche Tierärzte ergänzt werden. Des Weiteren sollen Ansprechpartner für die Kolleginnen und Kollegen in der Überwachung zusammengestellt werden.

Literaturverzeichnis

- [1] Bundesministerium für Ernährung und Landwirtschaft (1999): Gutachten zur Auslegung von § 11 b des Tierschutzgesetzes
- [2] Koch D. (2003): Brachycephalic Syndrome in Dogs. www.VetLearn.com, S. Vol. 25 No. 1.
- [3] Emmerson T. (2014): Brachycephalic obstructive airway syndrome: a growing problem. *Journal of Small Animal Practice* - Vol. 55, S. 543-544.
- [4] Oechtering G. (2010): Das Brachyzephalensyndrom – Neue Informationen zu einer alten Erbkrankheit. *Veterinary Focus*. Vol 20 No 2.
- [5] Roche Lexikon, Medizin
- [6] Wenk J. (2004): Zeitlicher Ablauf von Vascular Endothelial Growth Factor und Erythropoetin nach kurzer physischer Belastung und bei meso- und brachycephalen Hunden. *Diss.med.vet., Vetsuisse Fakultät Zürich*.
- [7] Kröner B. (2016): Qualzucht bei brachyzephalen Hunderassen - Umsetzung des § 11b Abs. 1 Tierschutzgesetz für die Zucht der Hunderassen Mops und Französische Bulldogge. *Amtstierärztlicher Dienst und Lebensmittelkontrolle*, S. 75-88.
- [8] Packer R. (2012): Do dog owners perceive the clinical signs related to conformational inherited disorders as “normal” for the breed? A potential constraint to improving canine welfare. *Animal Welfare*, S. 81-93.
- [9] Noli C. (2005): *Praktische Dermatologie bei Hund und Katze: Klinik, Diagnose, Therapie*. Schlütersche.
- [10] Packer R. (2015): Impact of Facial Conformation on Canine Health: Corneal Ulceration. *PLOS one*.
- [11] Done S.H. (1975): Hemivertebrae in the dog: clinical and pathological observations. *Veterinary Record Open - BMJ Journals* 96: 313.
- [12] Przyborowska P. (2013): Hydrocephalus in dogs: a review. *Veterinarni Medicina*, Nr. 58, 73-80
- [13] Martin V. (2012): Aussagekraft eines Belastungstests für Möpse bezüglich mit dem brachyzephalen Atemnotsyndrom assoziierter Probleme. *Diss. med. vet., Tierärztliche Fakultät der Ludwig-Maximilians-Universität München*.
- [14] VG Berlin: Urteil vom 23.09.2015, Az. 24 K 202.14
- [15] AG Kassel (1993): Urteil vom 05.11.1993, Az. 626 Js 11179.8/93